©日本臨床微生物学会 2020

［症 例 報 告］

Streptococcus gallolyticus subsp. *gallolyticus* による化膿性脊椎炎・菌血症を契機に発見された大腸癌の1症例

田口　舜[1)]・山口健太[1)]・矢野智彦[1)]・香月万葉[1)]・佐野由佳理[1)]
平野敬之[1)]・安波道郎[1)]・福岡麻美[2)]・永沢善三[3)]
[1)] 地方独立行政法人佐賀県医療センター好生館検査部
[2)] 地方独立行政法人佐賀県医療センター好生館感染制御部
[3)] 国際医療福祉大学福岡保健医療学部医学検査学科

（令和2年1月8日受付，令和2年2月21日受理）

症例は78歳男性。腰椎MRIで化膿性脊椎炎が疑われ，当院入院となった。入院当日に血液培養，骨生検を施行され，*Streptococcus gallolyticus* subsp. *gallolyticus* が検出された。感染性心内膜炎の確認のため経胸壁・経食道心エコーを実施したところ僧帽弁に疣贅を認め，感染性心内膜炎と診断した。ペニシリンとゲンタマイシンの併用治療，化膿性脊椎炎に対する脊椎後方固定術を行い改善した。本菌は大腸ポリープや大腸癌との関連が示唆されており，腰痛軽減し体動可能となったところで下部消化管内視鏡検査を実施したところ，横行結腸に2型の進行癌の所見を認め，生検にて高分化型腺癌と診断した。遠隔転移なく，腹腔鏡下右半結腸切除術を施行された。術後の再発はなく，経過良好である。*S. gallolyticus* による菌血症の際には，積極的な感染性心内膜炎や大腸癌の検索を行うことが重要である。

Key words: *Streptococcus gallolyticus*，菌血症，大腸癌，感染性心内膜炎，化膿性脊椎炎

序　　文

Streptococcus gallolyticus subsp. *gallolyticus*（以下 *S. gallolyticus*）は，*Streptococcus bovis* I *Streptococcus equinus* complex（SBSEC）に属し，以前は *Streptococcus bovis* biotype Ⅰとして分類されていた[1)2)]。*S. gallolyticus* はグラム陽性球菌で，腸内細菌叢では，健常者の2.5～15%に存在する。一方，大腸ポリープや大腸癌との関連も示唆されており，*S. gallolyticus* 菌血症の71%において大腸癌の合併を認めたとの報告もある[3)]。今回我々は，*S. gallolyticus* による化膿性脊椎炎・菌血症を契機に横行結腸癌を発見できた症例を経験したので報告する。

症　　例

患者：76歳，男性

主訴：腰痛

既往歴：高血圧，前立腺肥大症，逆流性食道炎

個人歴：アレルギー歴なし，飲酒歴なし，喫煙歴なし

家族歴：特記すべきことなし

現病歴：20XX年4月から腰痛が出現し，近医にて鎮痛剤，湿布を投与されるも症状改善は認めなかった。その後も腰痛が持続するため内臓疾患の関与を疑われ，上部・下部消化管の内視鏡検査を実施されたが横行結腸に病変は認めなかった。別の医院で電気治療，局所麻酔薬注射をされるも改善がみられないため，9月に当館を紹介受診された。原因精査のため腰椎MRI検査を行われたところ，L1/2に化膿性脊椎炎を疑う所見を認め整形外科に入院となった。

入院時所見：身長158 cm，体重52 kg，体温36.7℃，血圧157/90 mmHg, 脈拍80回/分, 呼吸数16回/分, SpO_2 100%（大気）。口腔衛生不良で，右上顎歯に齲歯があり，傍脊柱筋に圧痛を認めた。

血液検査所見：WBC 8,000 /μL（Neutro 79.7%），CRP 1.34 mg/dLと軽度の炎症反応を認めた。BUN 11.5 mg/dL，Cr 0.97 mg/dL，eGFR58と腎機能の軽度低下を認めた。

腰椎単純X線所見：L1/2椎間板腔の狭小化，同部位で椎体終板の不整像を認めた。

腰椎MRI所見：L1/2椎間板は高信号を呈し，L1椎体下縁およびL2椎体上縁には圧壊変形を認め，化膿性脊椎炎，椎間板炎と診断された。

入院後経過：血液培養採取，脊椎骨生検を行った後にSBT/ABPC（3 g×3/day）の投与を開始した。翌日，血液培養からグラム陽性レンサ球菌が検出された（Fig. 1，2）。MALDI Biotyper（ブルカージャパン株式会社）にて *Streptococcus gallolyticus* subsp. *gallolyticus*（Score値2.037）と同定されたが，質量分析での亜種の識別は困難であるため，追加試験としてVITEK 2（ビオメリュー・ジャパン株式会社）を施行した。その結果，*Streptococcus gallolyticus* subsp. *gallolyticus*（信頼度99%）と同定された。薬剤感受性試験はCLSI M100-S22の測定法に準じた微量液体希釈法にて測定した（Table 1）。また骨生検組織の増菌培養からも同菌が

著者連絡先：（〒840-8571）佐賀県佐賀市嘉瀬町中原400番地
佐賀県医療センター好生館検査部
田口　舜
TEL:（0952）24-2171
FAX:（0952）29-4328
E-mail: taguchi-shun@koseikan.jp

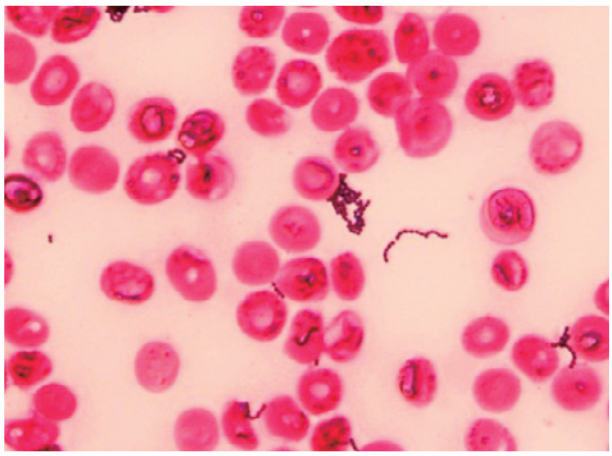

Fig. 1.　血液培養液のグラム染色像（×1000 倍）

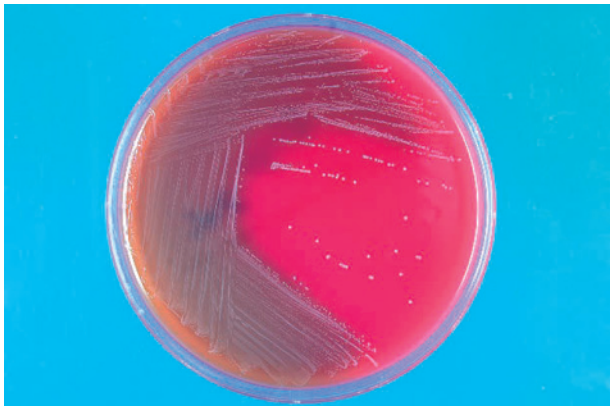

Fig. 2.　血液寒天培地のコロニー像

検出され，薬剤感受性は一致していた。抗菌薬は ABPC（2 g×3/day）へ変更した。感染性心内膜炎の有無を確認するため経胸壁心エコーを実施したところ，僧帽弁前尖付近に可動性のある構造物を認め，疣贅が疑われた。経食道心エコーを実施したところ，僧帽弁前尖に約 7 mm の疣贅を認めた（Fig. 3）。Duke の診断基準で大項目 2 つ（IE を裏づける血液培養陽性，心内膜障害所見）を満たし感染性心内膜炎と診断した。抗菌薬は感染性心内膜炎のガイドラインに準拠し，PCG＋GM に変更した。Cr 1.09 mg/dL，eGFR51 と腎機能はさらに低下しており，PCG は通常量の半量（400 万単位×3），GM は 2 mg/kg（120 mg×1/日）に減量したが，血清カリウム値が 5.9 mmol/L まで上昇したため ABPC（2 g×4/day）に変更した。ABPC は血液培養陰性化した日から 4 週間継続投与された。抗菌薬の経静脈投与を行い，その後化膿性脊椎炎に対して CLDM（300 mg×3/day）の内服を継続した（Fig. 4）。血液培養および骨生検組織から分離された *Streptococcus. gallolyticus* は大腸ポリープや大腸癌との関連性が示唆されているため，腸管の精査を感染制御部から主治医に依頼した結果，下部消化管内視鏡検査にて，横行結腸部に 2 型進行癌（潰瘍限局型）を認めた。生検にて腺癌と診断され，横行結腸切除術が行われた（最終診断は T3N0M0，Stage IIA）。術前検査では CEA 1.6 ng/mL，CA19-9＜2.0 U/mL で正常範囲内であった。術後 3 年経過し，再発・転移を認めない。

Table 1.　血液および骨生検組織から分離された *S. gallolyticus* の薬剤感受性結果

	検出材料			
	血液		骨生検組織	
薬剤名	MIC	CLSI	MIC	CLSI
PCG	≦0.06	S	≦0.06	S
ABPC	≦0.25	S	≦0.25	S
ABPC/SBT	≦0.5	−	≦0.5	−
CDTR-PI	≦0.25	−	≦0.25	−
CTRX	≦0.25	S	≦0.25	S
MEPM	≦0.25	S	≦0.25	S
TBPM	≦0.12	−	≦0.12	−
MINO	≦1	−	≦1	−
CAM	≦0.25	S	≦0.25	S
AZM	≦0.25	S	≦0.25	S
CLDM	≦0.25	S	≦0.25	S
GM	4	−	4	−
VCM	≦1	S	≦1	S
DAP	≦0.25	S	≦0.25	S
LVFX	2	S	2	S
GRNX	≦0.12	−	≦0.12	−

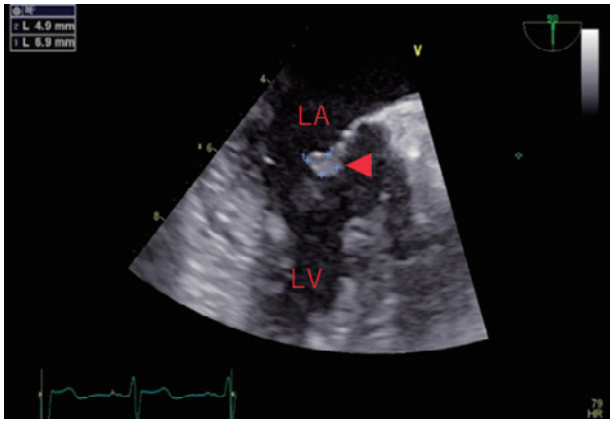

Fig. 3.　経食道心エコー検査画像

考　　察

S. gallolyticus は 1996 年に *S. bovis* から改名されたグラム陽性球菌であり健常者の 2.5～15% の腸内細菌叢に存在する[3]。*S. bovis* は生化学的性状に基づき biotype（I，II.1，II.2）に分類されていたが，それらは三つの亜種（subsp. *gallolyticus*，subsp. *macedonicus*，subsp. *pasteurianus*）として割り当てられた[4]。

S. gallolyticus subsp. *gallolyticus*（以下，*S. gallolyticus*）は感染性心内膜炎の原因となりやすい原因微生物であるが，本菌による菌血症では大腸癌や大腸腺腫を合併しやすいこと（オッズ比 7.26 倍），また感染性心内膜炎をきたしやすいこと（オッズ比 16.61 倍）が知られている[4)5)]。本菌は食物と共にヒトの腸に入り炭水化物が豊富な回腸では生き残るが，炭

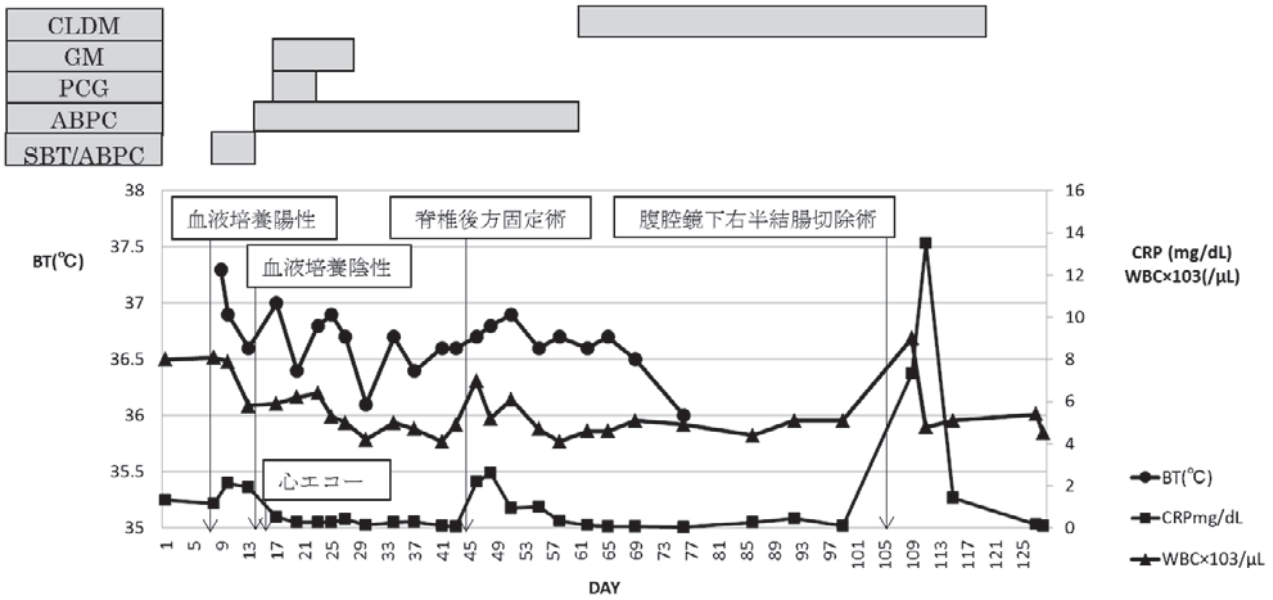

Fig. 4.　本症例の臨床経過図

水化物が乏しい結腸では常在微生物による競合を受け糞便とともに排泄される。腫瘍はグルコース代謝産物やコラーゲン線維を供給するため本菌の結腸内生育部位となり，またその部分は自然免疫による防御機能が働かないため血流への侵入口となる。その後，偶発的に傷ついた心臓弁がある場合，本菌がコロニーを形成し感染性心内膜炎を引き起こすと考えられている[6]。このことから腸管の精査を感染制御部から主治医に依頼した結果，腸管の内視鏡検査，生検により横行結腸癌（Stage II）を発見することができた。進行癌ではあったものの，リンパ節転移や遠隔転移などなく，手術により根治度の高い治療を行うことができた。今回発見された横行結腸癌はCT，MRI検査でも判別できなかったことからも，臨床への腸管の精査依頼は非常に意義の高いフィードバックだったといえる。前医での上部・下部消化管の内視鏡検査にて横行結腸に病変を認めなかった理由は不明であるが見落としではないかと考えられる。切除した横行結腸の培養は出されておらず，*S. gallolyticus* が横行結腸に生存していたか調査はできなかったが，本症例は *S. gallolyticus* が横行結腸の新生物に好発的に生存し，そこを侵入門戸として菌血症および感染性心内膜炎，化膿性脊椎炎になったと考える。

S. gallolyticus はD群抗原性を示し，この菌群はエスクリン分解性や胆汁エスクリン培地上での発育を認める[7]。今回血液および骨生検組織の培養から検出された *S. gallolyticus* も白～灰白色のα溶血を伴うS型コロニーであり，またストレプトコッカス群別キットにてD群に凝集を認めたため，*Enterococcus* spp. を疑う所見であった。これらのことからコロニー所見や抗原キットのみの判定では *Enterococcus* spp. と誤判定する可能性もありえるため，細菌検査技師は自動同定機器，質量分析法等を用いて正確な菌種同定を行った後で臨床へ報告することが望まれる。ただし遺伝学的に近縁の種については，質量分析法をもっても正確に分類することが難しいため亜種まで同定された場合には精査が必要である。過去に我々は，同菌群である *S. gallolyticus* subsp. *pasteurianus* が *Enterococcus* spp.と異なりセフェム系抗菌薬に感受性を示すことから，薬剤感受性試験の結果が両者の鑑別に役立つと報告した[8]。今回の症例で分離された *S. gallolyticus* もまた，セフェム系抗菌薬に感受性を示したため，鑑別に役立つことが再認識された症例であった。

本論文の要旨は第29回日本臨床微生物学会総会にて発表された。

利益相反：申告すべき利益相反なし。

文　献

1）Laurent, S, et al. 2003. Reappraisal of the taxonomy of the *Streptococcus bovis/Streptococcus equinus* complex and related species: description of *Streptococcus gallolyticus* subsp. *gallolyticus* subsp. nov., *S. gallolyticus* subsp. *macedonicus* subsp. nov. and *S. gallolyticus* subsp. *pasteurianus* subsp. nov. Int J Syst Evol Microbiol 53: 631-645.

2）Laurent, S, et al. 2003. Identification of Major Streptococcal Species by rrn-Amplified Ribosomal DNA Restriction Analysis. J Clin Microbiol 41 (2): 657-666.

3）Abdulamir, AS, et al. 2011. The association of *Streptococcus bovis/gallolyticus* with colorectal tumors: the nature and the underlying mechanisms of its etiological role. J Exp Clin Cancer Res 30: 11.

4）吉田　敦，他．2013. *Streptococcus bovis*（*gallolyticus*）と大腸癌．臨床と微生物 40: 495-498.

5）Boleij, A, et al. 2011. Clinical importance of *Streptococcus gallolyticus* infection among colorectal cancer patients: Systemic review and meta-analysis. Clin Infect Dis 53: 870-878.

6）Boleij, A, T Harold. 2013. The itinerary of *Streptococcus gallolyticus* infection in patients with colonic malignant dis-

ease. Lancet Infect Dis 13: 719-724.
7）吉田眞一．2015．細菌学各論 III　2 レンサ球菌．p. 255-256, 戸田新細菌学（34 版 2 刷）.
8）山口健太．2017．潰瘍性大腸炎患者に発症した *Streptococcus gallolyticus* subsp. *pasteurianus* による細菌性髄膜炎の 1 例．医学検査 66 (3): 297-301.

A case of colorectal cancer discovered by purulent spondylitis and bacteremia caused by *Streptococcus gallolyticus* subsp. *gallolyticus*

Shun Taguchi[1], Kenta Yamaguchi[1], Tomohiko Yano[1], Mayo Katsuki[1], Yukari Sano[1], Takayuki Hirano[1], Michio Yasunami[1], Mami Fukuoka[2], Zenzo Nagasawa[3]

[1] Department of Clinical Laboratory, Saga-Ken Medical Centre Koseikan
[2] Department of Infection Control, Saga-Ken Medical Centre Koseikan
[3] Department of Medical Technology and Sciences School of Health Sciences at Fukuoka, International University of Health and Welfare

A 78-year-old man with complaints of intractable lumbago presented to the department of orthopedic surgery. He was tentatively diagnosed as purulent spondylitis by the lumbar vertebrate magnetic resonance imaging and admitted to the hospital. *Streptococcus gallolyticus* subsp. *gallolyticus* was identified in culture of the blood and bone biopsy specimen which was performed on the hospital day one. Then, he was screened for additional foci of infection and diagnosed as infective endocarditis by the positive findings of warts in the mitral valve upon transthoracic and transesophageal echocardiography. He got better after an antibiotic therapy of the combination of penicillin G and gentamicin and a surgical treatment of posterior spinal fusion. Because it is reported that *S. gallolyticus* bacteremia is associated with colon cancer, colonoscopy was indicated when his back pain was relieved. Consequently, a type 2 advanced tumor lesion was found in the transverse colon and diagnosed as well-differentiated adenocarcinoma by tumor biopsy. A curative laparoscopic right hemicolectomy was performed without distant metastases. It is important to consider the possible comorbidity of infective endocarditis and colorectal cancer when *S. gallolyticus* bacteremia is diagnosed.