［症 例 報 告］

画像上の緩徐な悪化を認めた *Mycobacterium shinjukuense* 肺感染症の１例

三浦みちえ[1)]・早川恭江[1)]・楠瀬公章[2)]
[1)] 国立研究開発法人国立長寿医療研究センター臨床検査部
[2)] 国立研究開発法人国立長寿医療研究センター呼吸器内科

（令和５年３月16日受付，令和５年９月25日受理）

Mycobacterium shinjukuense 肺感染症を経験した。68歳女性，無症状。X－13年，肺 *Mycobacterium avium* 症に罹患し，治療により病変は消失した。X－８年に関節リウマチを発症し，抗リウマチ薬や生物学的製剤による治療が開始された。X－４年，右肺下葉に新たな粒状影を認めたが，気管支鏡検査で特異的な所見は得られなかった。その後も緩徐に画像所見が悪化し，X年には一部の病変に空洞を認めた。再度採取された気管支洗浄液から抗酸菌を検出し，matrix-assisted laser desorption-ionization time of flight mass spectrometry（MALDI-TOF MS）にて *M. shinjukuense* と同定した。投薬治療が勧められ，12か月後に画像所見の改善を認めた。稀な菌種であり病原性の有無や治療法は確立されていない。既報は本菌種を遺伝子シークエンス解析で同定しているが，本症例はMALDI-TOF MSを用いた同定結果が，迅速な診断と治療方針の決定に有用であった最初の文献報告である。

Key words: *Mycobacterium shinjukuense*，MALDI-TOF MS，非結核性抗酸菌，肺感染症

序　　文

Mycobacterium shinjukuense は，2011年に新菌種として報告された非結核性抗酸菌である[1)]。非結核性抗酸菌は，環境中に広く存在しており，近年，同定技術の進歩により登録菌種が増加している[2)]。肺非結核性抗酸菌症も日常臨床において遭遇する機会が増加している[3)]。その主たる菌種である *Mycobacterium avium-intracellulare* complex（MAC），*Mycobacterium kansasii, Mycobacterium xenopi, Mycobacterium abscessus* 感染症においては，診断と治療法がガイドラインで示されているが，他の多くの菌種については，病原性の有無を含めて不明確であり，治療法等も確立されていないのが現状である[4)]。今回，画像所見の緩徐な悪化を認め，肺への病原性を有すると考えられた *M. shinjukuense* 肺感染症の１例を経験したので報告する。

症　　例

患者：68歳・女性。

主訴：なし。

生活歴：喫煙歴なし，庭の除草作業（年５回程），浴室清掃（毎日），動物飼育なし。

既往歴：肺 *Mycobacterium avium* 症。X－14年およびX－13年の健診時に，胸部単純X線において右肺上葉の結節影を指摘され，X－13年12月，初めて当院を受診した。肺癌疑いで採取された気管支洗浄液および肺生検組織より，肺 *M. avium* 症と診断されたが，肺癌の懸念が残ると判断され，診断を兼ねた手術が勧められた。手術検体より，肺癌ではなく肺 *M. avium* 症であると確定し，右肺上葉切除術と術後６か月間のclarithromycin（CAM），rifampicin（RFP），ethambutol（EB），streptomycin（SM）による化学療法を受け，異常陰影は消失した。

現病歴：肺 *M. avium* 症の治療後も，胸部所見について定期的に経過観察されていた。X－８年８月に関節リウマチを発症し，抗リウマチ薬や生物学的製剤による治療が開始された。X－４年10月，胸部単純X線およびCT検査にて右肺下葉に新たに粒状影や結節影が出現したため（図１），同年12月に気管支鏡検査が実施されたものの，気管支洗浄液から特異的な所見は認めず，通院観察が継続された。同時に，抗リウマチ薬や生物学的製剤の投薬も継続された。その後も繰り返し実施された喀痰検査からは有意菌の検出が無かったが，画像所見は緩徐に悪化した。X－２年７月からは下気道感染を念頭に，erythromycin 400 mg/dayが１年２か月間投薬された。X－１年11月に実施した喀痰の抗酸菌塗抹検査は±であったが，喀痰検体に追加された核酸検出検査では結核菌群と *M. avium* および *Mycobacterium intracellulare* は陰性であり，培養検査で抗酸菌の発育は認めなかった。X年４月に行われた胸部単純X線およびCT検査でさらに粒状影の悪化がみられ，一部の病変に空洞形成を認めた（図２）。それまでの喀痰検査で診断がつかなかったため，再度，同月に右肺下葉から気管支鏡検査が実施された。なお，血液検査所見については，顕著な異常を認めなかった（表１）。

微生物学的検査

X年４月の気管支鏡検査により右肺下葉から採取された２

著者連絡先：（〒474-8511）愛知県大府市森岡町7-430
国立研究開発法人国立長寿医療研究センター臨床検査部
三浦みちえ
TEL: 0562-46-2311
FAX: 0562-44-7759

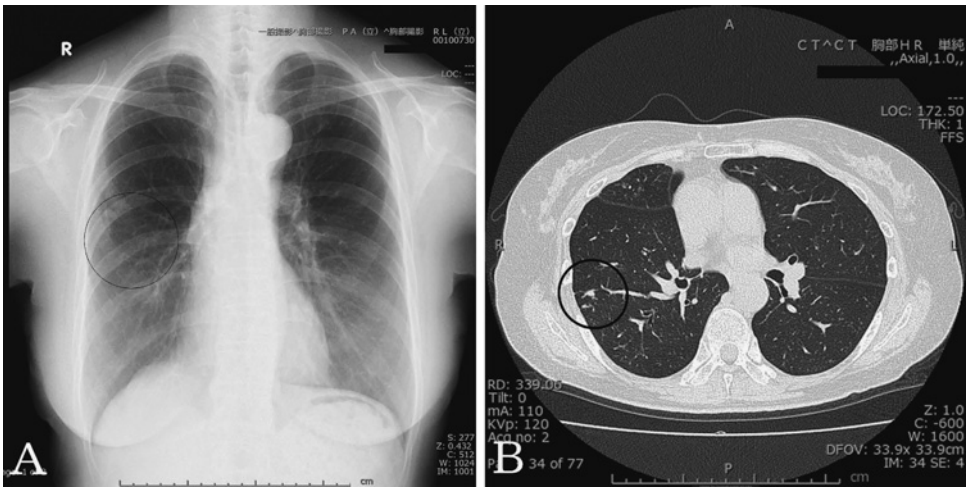

図 1.　関節リウマチ治療薬の投薬中に現れた粒状影と結節影（X－4 年 10 月）
（A）胸部単純 X 線　右中肺野の粒状影
（B）胸部単純 CT　右肺下葉の結節影

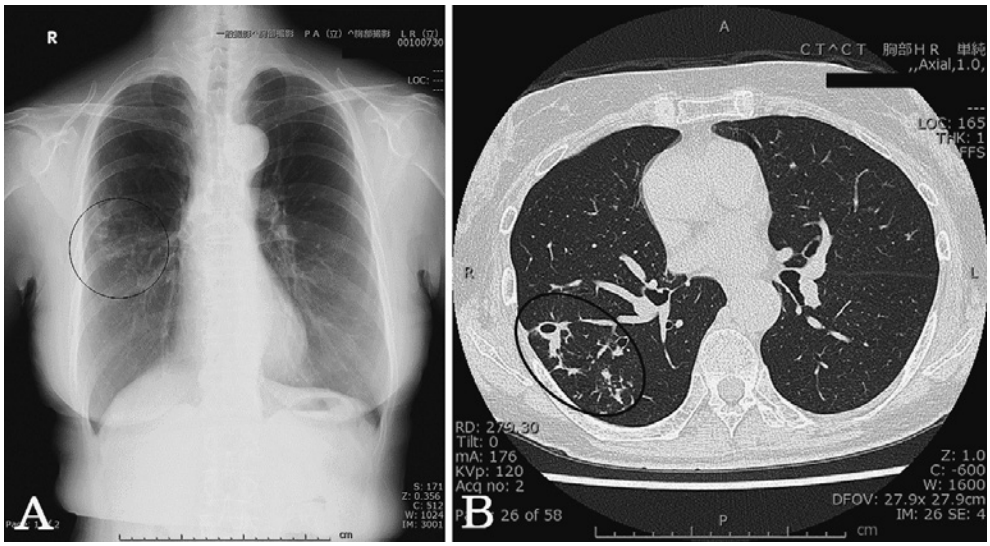

図 2.　粒状影の悪化と空洞形成（X 年 4 月）
（A）胸部単純 X 線　右中肺野の粒状影
（B）胸部単純 CT　右肺下葉の空洞影と粒状影

表 1.　血液検査結果（2 回目の気管支鏡検査時：X 年 4 月）

白血球数	6.7×10^3 /μL	総蛋白	7.1 g/dL
好中球	59.7 %	アルブミン	4.4 g/dL
リンパ球	27.6 %	AST	22 IU/L
単球	7.1 %	ALT	12 IU/L
好酸球	5.0 %	LD	226 U/L
好塩基球	0.6 %	尿素窒素	17 mg/dL
（機械法）		クレアチニン	0.66 mg/dL
		ナトリウム	141 mEq/L
赤血球数	4.53×10^6 /μL	カリウム	4.1 mEq/L
ヘモグロビン	12.6 g/dL	クロール	106 mEq/L
ヘマトクリット	41.7 %	CRP	0.08 mg/dL
血小板数	215×10^3 /μL	血糖	94 mg/dL

検体の気管支洗浄液について，抗酸菌検査を実施した。気管支洗浄液をそれぞれセミアルカリプロテアーゼ液（スプタザイム，極東製薬工業）により処理後，集菌した沈渣を約 1 ml の滅菌生理食塩水に浮遊しサンプルとして使用した。

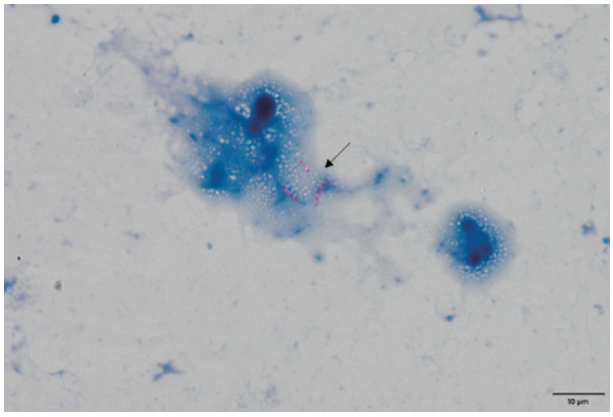

図 3.　気管支洗浄液検体の Ziehl-Neelsen 染色像（×1000）
赤色の桿菌を認める

塗抹検査は，オーラミン・ローダミン重染色（武藤化学）を用いて蛍光染色を実施し，2 検体とも蛍光法で 1＋の抗酸菌を認めた。後程，Ziehl-Neelsen 染色（武藤化学）を追加し，赤色の桿菌を観察した（図 3）。

塗抹検査で菌を認めたため，核酸検出検査が追加されたが，リアルタイム PCR 法（コバス Taq Man48，Taq Man MTB および Taq Man MAI，ロシュ・ダイアグノスティックス）では，結核菌群と *M. avium* および *M. intracellulare* は陰性であった。

培養検査は，外部検査機関により N–アセチル–L システイン・水酸化ナトリウム（NALC-NAOH）法でアルカリ処理後，Mycobacterium Growth Indicator Tube（MGIT，日本ベクトンディッキンソン）を用いた自動機器（BD バクテック MGIT960）による液体培養が行われ，2 検体とも 6 週で陽性となった。液体培地から 37℃ で継代培養した小川 K 培地（SP）（極東製薬工業）上のコロニーは，遅発育，スムース型，灰白色で MAC 様の性状であった（図 4）。

培養検査で陽性となった X 年 6 月に，菌種同定のため，液体培地の分離培養菌に核酸検出検査が追加されたが，直接検体による検査と同様に陰性であった。そのため，MALDI Bio-

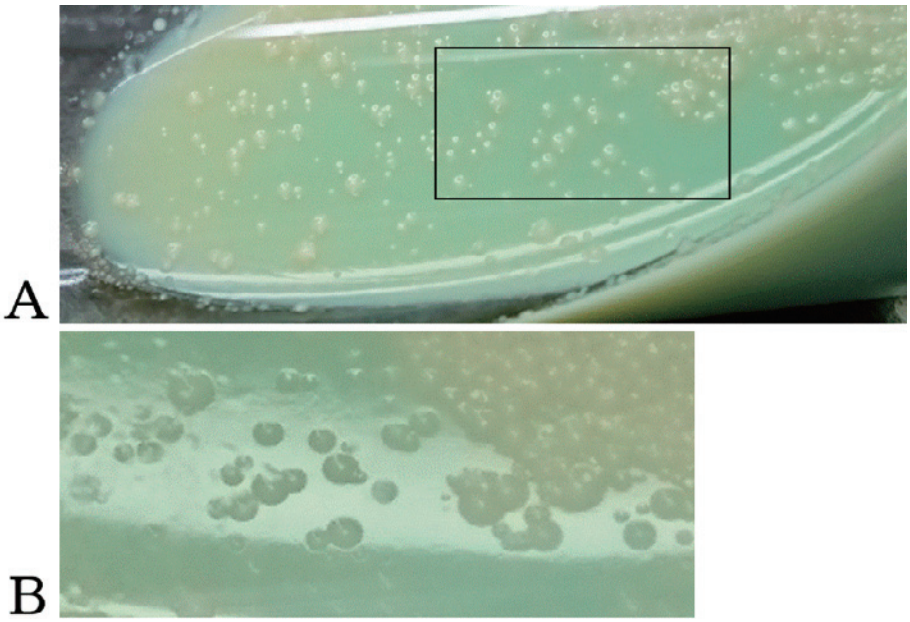

図 4.　固形培地上のコロニー所見
（極東 小川 K 培地（SP），液体培地より 37℃ 継代培養）
遅発育，スムース型，III 群菌（灰白色，非光発色）
（A）斜面部全体像
（B）拡大像

表 2.　MALDI-TOF MS　Score Value 出力結果　上位 5 菌種

Rank	(Quality)	Matched Pattern	Score Value
1	(＋＋＋)	Mycobacterium shinjukuense DSM 45663T DSM b	2.05
2	(＋)	Mycobacterium shinjukuense DSM 45663T DSM b L	1.79
3	(－)	Mycobacterium tuberculosis complex（M tuberculosis 03L LDW b）	1.47
4	(－)	Mycobacterium gordonae CCUG 47950 CCUG b	1.31
5	(－)	Mycobacterium gordonae 412_12 FZB b M	1.27

typer sirius（Bruker）を用い，matrix-assisted laser desorption-ionization time of flight mass spectrometry（MALDI-TOF MS）により，Score Value 2.05 で *M. shinjukuense* と同定した（抗酸菌ライブラリ Ver. 5.0）（表 2）。後日，結核予防会結核研究所へ依頼し，遺伝子シークエンス解析により，*M. shinjukuense* と 16S rRNA および *rpoB* 遺伝子配列の相同性がそれぞれ 100%，*hsp65* 遺伝子配列は 99.07% 一致し，MALDI-TOF MS と同じく本菌種と同定された。

薬剤感受性検査は，非結核性の遅発育抗酸菌用のブロスミック NTM（極東製薬工業）で，微量液体希釈法による MIC 値を報告した（表 3）。

臨 床 経 過

MALDI-TOF MS による菌種の同定後，画像所見および気管支洗浄液からの菌の検出であることより，本菌種による肺感染症と判断された。空洞影を呈する画像所見の悪化を伴ったことから，X 年 6 月より，CAM 600 mg/day，RFP 450 mg/day，EB 750 mg/day による投薬が開始され，関節リウマチへの治療薬は中断となった。稀な菌種であったことから，他施設の専門家より，投薬治療と CAM の増量を推奨するとの助言を得て，X 年 10 月から，CAM は 800 mg/day の投与に変更された。投薬開始から 12 か月を経過した X＋1 年 6 月時点で，CT 画像において空洞影は縮小しており，画像所見には若干の改善があると判断された（図 5）。しかし，菌の消失を確認するための気管支鏡の再検査はまだ実施されていない。

表 3.　本症例の薬剤感受性

抗菌薬	MIC（μg/mL）
streptomycin（SM）	0.5
ethambutol（EB）	0.5
kanamycin（KM）	1
rifampicin（RFP）	≦0.03
rifabutin（RBT）	≦0.008
levofloxacin（LVFX）	0.25
clarithromycin（CAM）	≦0.03
ethionamide（TH）	1
amikacin（AMK）	≦0.5

考　　察

M. shinjukuense は，非結核性抗酸菌の一種で 2004 年に日本で初めて確認され，2011 年に報告された比較的新しい菌種である[1]。非光発色性の遅発育抗酸菌であり，Runyon 分類は MAC と同じ III 群に属する[1]。本菌種は，*Mycobacterium tuberculosis* と 16S rRNA 遺伝子塩基配列の相同性が高く[1]，双方の塩基配列が近い領域を対象とした同定検査キット（TRC Rapid M.TB（東ソー），DNA プローブ「FR」-MTD（富士レビオ））では，結核菌群と誤同定されたとの報告がある[5]。本症例における同定は，MALDI-TOF MS により Score Value 2.05 で，種レベルで信頼性の高い結果を得たため同定された。後日の遺伝子シークエンス解析の結果も同様であった。MALDI-TOF MS では，マススペクトルの主要なピークのタンパク質の 50～70% がリボソームに由来するとされており，16S rRNA 遺伝子領域の相同性が高い菌種の鑑別は一般的に難しい傾向とされる[6]。しかし，本症例の解析で高い Score Value を示したのは，*M. shinjukuense* のみであった。リボソーム以外のその他のタンパク質も影響することにより，ピークのパターンに違いが生じ鑑別できたものと推測した。また，本症例は，小川培地上で *M. tuberculosis* とは異なるスムース型の集落性状を示し，色素産生および光発色性から Runyon 分類が III 群の本菌種の性状に当てはまる結果を確認した。誤同定の結果による誤診断を防ぐ上では，検査法の仕組みを理解した上で，培養陽性となった場合に従来

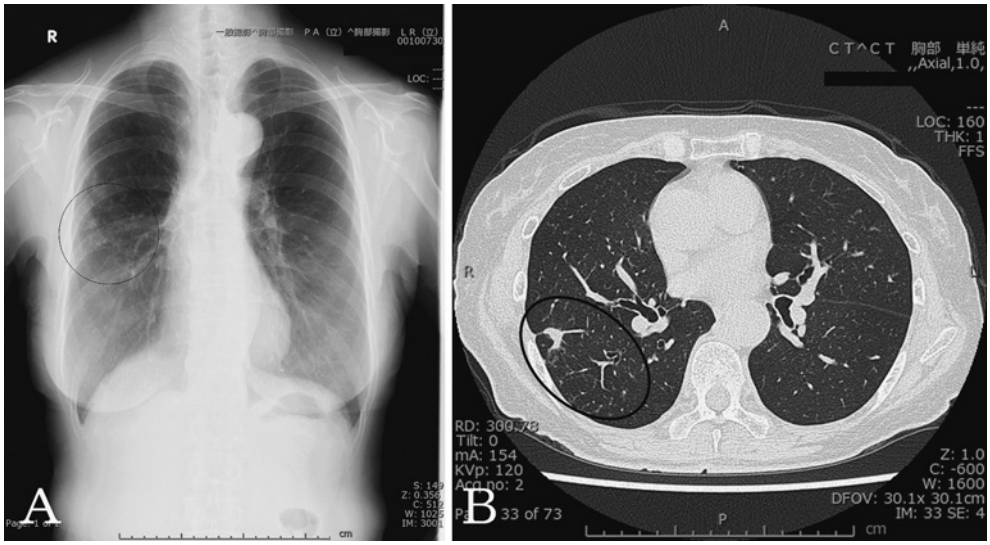

図 5.　投薬 12 か月後の粒状影と空洞影（X＋1 年 6 月）
（A）胸部単純 X 線　右中肺野の粒状影
（B）胸部単純 CT　右肺下葉の空洞影の縮小

表 4.　*M. shinjukuense* 肺感染症の文献報告例

年齢	性別	気道症状	全身症状	肺に関連する既往歴	基礎疾患	免疫抑制剤の使用歴	胸部画像所見	*M. shinjukuense* を同定した検査方法（検体）	初期診断	投薬した治療薬	転帰	引用文献
64	女	咳嗽	なし	なし	なし	なし	結節・気管支拡張型	遺伝子シークエンス解析（気管支鏡を用いた気管支洗浄液）	*M. shinjukuense* 肺感染症	RFP，EB，CAM	咳嗽の改善，画像所見の改善	10
80	女	喀痰，咳嗽	なし	なし	なし	なし	結節・気管支拡張型	遺伝子シークエンス解析（喀痰）	肺結核 ⇒	INH，RFP，EB	菌の陰性化，画像所見の改善	11
73	女	なし（胸部異常陰影）	なし	なし	なし	なし	結節・気管支拡張型	遺伝子シークエンス解析（気管支鏡を用いた気管支洗浄液）	*M. shinjukuense* 肺感染症	INH，RFP，EB	画像所見の改善	12
56	女	喀痰，咳嗽	なし	陳旧性肺結核	なし	なし	結節・気管支拡張型	遺伝子シークエンス解析（気管支鏡を用いた気管支洗浄液）	*M. shinjukuense* 肺感染症	投薬を本人が拒否	通院フォロー拒否	13
58	男	なし（胸部異常陰影）	なし	なし	高尿酸血症痛風	なし	線維空洞型	遺伝子シークエンス解析（気管支鏡を用いた気管支洗浄液と気管支擦過）	*M. shinjukuense* 肺感染症	RFP，EB，CAM	不明	14
75	男	喀痰，咳嗽	体重減少	陳旧性肺結核	糖尿病	なし	線維空洞型	遺伝子シークエンス解析（喀痰）	肺結核 ⇒	INH，RFP，EB，PZA（後に終了）	喀痰，咳嗽の改善，画像所見の改善	15
93	男	（不明）	（不明）	陳旧性肺結核	慢性心不全	（不明）	結節・気管支拡張型，線維空洞型	遺伝子シークエンス解析（検体不明）	肺結核 ⇒	INH，RFP，EB	不変（詳細不明）	15
82	男	（不明）	（不明）	陳旧性肺結核	前立腺癌	（不明）	結節・気管支拡張型，線維空洞型	遺伝子シークエンス解析（検体不明）	肺結核 ⇒	INH，RFP，EB	改善（詳細不明）	15
83	女	（不明）	（不明）	肺気腫	高血圧症	（不明）	結節・気管支拡張型	遺伝子シークエンス解析（検体不明）	肺結核 ⇒	INH, RFP, EB, PZA 後に RFP, EB, CAM	改善（詳細不明）	15
72	女	なし（胸部異常陰影）	なし	なし	脂質異常症狭心症	なし	結節・気管支拡張型	遺伝子シークエンス解析（気管支鏡を用いた気管支洗浄液）	肺結核 ⇒	INH，RFP，EB，PZA（初期のみ）	画像所見の改善	15
57	女	（不明）	（不明）	なし	甲状腺腫	（不明）	結節・気管支拡張型	遺伝子シークエンス解析（検体不明）	*M. shinjukuense* 肺感染症	EM	改善（詳細不明），のちに再燃	15
85	女	咳嗽	発熱	陳旧性肺結核	なし	なし	結節・気管支拡張型	遺伝子シークエンス解析（気管支鏡を用いた気管支洗浄液）	肺結核の再発 ⇒	INH，RFP，EB	画像所見の改善	16
62	男	咳嗽	なし	なし	高血圧症	なし	結節・気管支拡張型	遺伝子シークエンス解析（気管支鏡を用いた気管支洗浄液）	*M. shinjukuense* 肺感染症	RFP，EB，CAM，KM	菌の陰性化，咳嗽の改善，画像所見の改善	17
68	女	血痰	なし	なし	高血圧症脂質異常症	なし	結節・気管支拡張型	遺伝子シークエンス解析（気管支鏡を用いた気管支洗浄液）	*M. shinjukuense* 肺感染症	RFP，EB，CAM，KM	血痰の消失，画像所見の改善	17
72	女	咳嗽，喀痰	なし	陳旧性肺結核	リウマチ性多発筋痛症，緑内障，脊柱管狭窄症	プレドニゾロン	線維空洞型	遺伝子シークエンス解析（喀痰）	*M. shinjukuense* 肺感染症	INH（後に肝障害で LVFX に変更），RFP，CAM	菌の陰性化，画像所見の改善	18
66	女	咳嗽，喀痰	なし	なし	なし	なし	結節・気管支拡張型，線維空洞型	遺伝子シークエンス解析（喀痰）	肺結核 ⇒	INH, RFP, EB, PZA	菌の陰性化，画像所見の改善	19
68	女	無症状	なし	肺 *M. avium* 症	関節リウマチ	メトトレキサート，インフリキシマブ，トシリズマブ，イグラモチド，アバタセプト	結節・気管支拡張型	MALDI-TOF MS（気管支鏡を用いた気管支洗浄液）	*M. shinjukuense* 肺感染症	RFP，EB，CAM	画像所見の改善	自験例

RFP：rifampicin，EB：ethambutol，CAM：clarithromycin，INH：isoniazid，PZA：pyrazinamide，EM：erythromycin，KM：kanamycin，LVFX：levofloxacin

法によるコロニーの肉眼的所見や生化学的性状を含めた他法による確認を行うなどの慎重さが求められる。

Varghese B.らの2020年の系統的レビューによると，*M. shinjukuense* は，2018年2月までの16症例の分析より，肺のみに対して病原性を有すると評価されている[7]。本症例は，肺非結核性抗酸菌症診断に関する指針[8]を参照して投薬治療の要否が慎重に検討された。気管支洗浄液からの菌の分離である点と，空洞を形成するほどに画像所見が悪化した点より，*M. shinjukuense* による肺への組織傷害が進行したと考えられ，投薬が望ましいと判断された。また，4年前の新たな粒状影の出現以前には，手術と化学療法により，肺 *M. avium* 症の異常陰影が消失していたことと，X年4月には右肺下葉の同じ部位が悪化し *M. shinjukuense* を同定したことから，4年前の画像所見もそれ以前の肺感染症の再燃とは異なり，*M. shinjukuense* による再感染に関連するものと考えた。なお，過去の *M. avium* および今回の *M. shinjukuense* による肺感染症の発病に伴う自覚症状を本症例は認めていない。本菌種の感染源は，生息場所，感染経路ともに特定されておらず不明であるが[7]，本症例の既往の肺 *M. avium* 症に関しては，その感染源は，MACの生息場所[9]から除草作業や浴室清掃などの生活習慣が関連した可能性が考えられる。*M. shinjukuense* 肺感染症の感染源が，肺MAC症と同様であるかは知見が不足しているが，本症例のX年4月のCT画像における小葉中心性の粒状影が，経気道的な病変形成を示唆することから，*M. shinjukuense* は宿主に経気道的に侵入したと推定される。

M. shinjukuense 肺感染症の報告は，現時点でアジア地域に限られ，特に日本に偏在している[7]。2022年11月時点で，われわれが治療薬や転帰までを確認し得た16症例の文献報告も15例が日本からの報告であり，そのすべてが肺感染症であった[10)～19)]。本症例を含む *M. shinjukuense* 肺感染症の文献報告例を示す（表4）。有症状であった9例にはすべて気道症状が認められ，画像所見は結節・気管支拡張型が最も多くみられた。肺に関連する既往は陳旧性肺結核が6例を占め，肺気腫の1例を含めれば既存の肺構造に異常がある症例が多くみられた。本例同様に肺MAC症を既往に持ち，後に本菌種が肺に感染した例や重複感染の報告は認めなかった。

既報では，本菌種を結核菌群と誤って判定したことにより[5]，肺結核と初期診断された例が7例あったが，最終的には16症例すべてにおいて遺伝子シークエンス解析による同定が行われていた。どの文献にも，本菌種の同定にMALDI-TOF MSを使用したとの記述は無く，本症例のようにMALDI-TOF MSによる同定結果から治療方針を決定した文献報告は初めてであった。MALDI-TOF MSは保険診療で実施可能であり，同定結果を迅速に得られるため非常に有用であった。既報の治療に関しては，本菌種の判明後にRunyon分類がIII群とのことから，肺MAC症を対象とした組み合わせの薬剤が選択された例が4例あり，肺結核を対象とした薬剤の組み合わせで投薬されていた例は9例みられた。肺結核を対象とした投薬が多くみられた理由は，前述の結核菌群であるとの誤同定[5]や陳旧性肺結核の既往歴によるものであり，そのうち1例は後に肺MAC症治療に準じた投薬に切り替えられていた。いずれの治療法においても転帰が良好である例が多くみられた。本症例では，菌種判明後に，肺MAC症の治療薬と同じ薬剤が投与された。

本症例の薬剤感受性結果は，ブロスミックNTMのいずれの薬剤においても低いMIC値であった。非結核性抗酸菌の感受性結果が実際の治療効果と結びついているのは，代表的な菌種と一部の抗菌薬との組み合わせであり，本菌種を含めたその他の菌種においては，*in vitro* の薬剤感受性結果に基づく治療の根拠は確立されていない[4]。本症例の臨床所見が実際に改善するかどうか，慎重に転帰を見守る必要がある。

本症例は，肺 *M. avium* 症の治療歴があるが病変は完全に消失しており，その既往が *M. shinjukuense* 肺感染症のリスクになったとは言い切れない。しかし，関節リウマチやその治療で使用された生物学的製剤については，感染を助長した可能性はある[3]。リウマチ性多発筋痛症に対してステロイド治療を要した症例に，症状と画像所見の顕著な悪化がみられた既報もあり[18]，免疫抑制作用のある薬剤投与により引き起こされる易感染状態はリスクの一つとして考えられる。一方で，本症例では，関節リウマチの発症およびその治療薬の投与前後に，それぞれ別の菌種に感染したという点において，非結核性抗酸菌の感染が成立しやすい宿主因子が存在しているのか興味深い。

今回われわれは，画像上の緩徐な悪化を認めた *M. shinjukuense* 肺感染症の1例を経験した。本菌種は稀な菌であり，過去の16症例の報告との対比から，*M. shinjukuense* 肺感染症の肺への病原性の程度や転帰について示唆を得ることができた。そして，本症例はMALDI-TOF MSによる同定結果を用いて，速やかに治療方針を決定した最初の文献報告となる。また，関節リウマチの発症や投薬治療の前後で異なる非結核性抗酸菌に感染したという点においても，興味深い1例であった。

本論文の要旨は第34回日本臨床微生物学会総会・学術集会（2023年2月横浜）で発表した。

謝辞：本症例の治療方針に関して貴重なご助言をいただきました独立行政法人国立病院機構東名古屋病院呼吸器内科林悠太先生に深謝申し上げます。

利益相反：申告すべき利益相反なし。

倫理的配慮：当センターの個人情報保護方針に則り，個人を特定できる情報はすべて削除した上で，症例報告を行っている。

文　献

1）Saito, H., T. Iwamoto, K. Ohkusu, et al. 2011. *Mycobacterium shinjukuense* sp. nov., a slowly growing, non-chromogenic species isolated from human clinical specimens. Int J Syst Evol Microbiol 61: 1927-1932.

2）List of Prokaryotic names with Standing in Nomenclature. genes. Mycobacterium. https://www.bacterio.net.　2022年11月現在.

3）Prevots, D.R., T.K Marras. 2015. Epidemiology of Human Pulmonary Infection with NonTuberculous Mycobacteria: A Review. Clin Chest Med 36: 13-34.

4）Daley, C.L., J.M. Iaccarino, C. Lange, et al. 2020. Treatment

of Nontuberculous Mycobacterial Pulmonary Disease: An Official ATS/ERS/ESCMID/IDSA Clinical Practice Guideline. Clin Infect Dis 71: e1-e36.
5) 青野昭男，鹿住祐子，前田伸司，他．2010．結核菌群用同定キットで陽性を示した非結核性抗酸菌について．結核 85: 461-464.
6) 大楠清文．2012．質量分析技術を利用した細菌の新しい同定法．モダンメディア 58: 113-122.
7) Varghese, B., S. Al-Hajoj. 2020. A global update on rare non-tuberculous mycobacteria in humans: epidemiology and emergence. Int J Tuberc Lung Dis 24: 214-223.
8) 日本結核病学会非結核性抗酸菌症対策委員会，日本呼吸器学会感染症・結核学術部会．2008．肺非結核性抗酸菌症診断に関する指針―2008 年．結核 83: 525-526.
9) Biet, F., M.L. Boschiroli, M.F. Thorel, et al. 2005. Zoonotic aspects of *Mycobacterium bovis* and *Mycobacterium avium-intracellulare* complex (MAC). Vet Res 36: 411-436.
10) 二木功治，西尾和三，會田信治，他．2011．*Mycobacterium shinjukuense* 肺感染症と考えられた 1 例．日内会誌 100: 3637-3639.
11) Watanabe, K., M. Shinkai, N. Yamaguchi, et al. 2013. *Mycobacterium shinjukuense* Lung Disease that was Successfully Treated with Antituberculous Drugs. Intern Med 52: 2653-2655.
12) Oshima, K., H. Yokouchi, H. Minemura, et al. 2015. Pulmonary Infection Caused by *Mycobacterium shinjukuense*. Ann Am Thorac Soc 12: 958-959.
13) Moon, S.M., S.Y. Kim, M.J. Chung, et al. 2015. Nontuberculous Mycobacterial Lung Disease Caused by *Mycobacterium shinjukuense*: The First Reported Case in Korea. Tuberc Respir Dis 78: 416-418.
14) 鈴木志宜，萩原繁広，金田友香理，他．2015．気管支洗浄液から *Mycobacterium shinjukuense* を検出した一症例．臨床検査栃木 10: 8-12.
15) Takeda, K., N. Ohshima, H. Nagai, et al. 2016. Six Cases of Pulmonary *Mycobacterium shinjukuense* Infection at a Single Hospital. Intern Med 55: 787-791.
16) Hayashi, M., S. Matsukura, T. Funaki, et al. 2016. Clarithromycin-resistant *Mycobacterium shinjukuense* Lung Disease: Case Report and Literature Review. Showa Univ J Med Sci 28: 373-377.
17) 荒井直樹，根本健司，薮内悠貴，他．2018．無治療経過観察中に進行を確認し，治療を要した肺 *Mycobacterium shinjukuense* の 2 症例．結核 93: 35-39.
18) 前田悠太郎，西尾和三，荒川健一，他．2018．リウマチ性多発筋痛症に合併した肺 *Mycobacterium shinjukuense* 感染症の 1 例．結核 93: 473-477.
19) Taoka, T., T. Shinohara, N. Hatakeyama, et al. 2020. *Mycobacterium shinjukuense* Pulmonary Disease Progressed to Pleuritis after Iatrogenic Pneumothorax: A Case Report. J Clin Tuberc Other Mycobact Dis 19: 1-4.

A case of *Mycobacterium shinjukuense* pulmonary infection with slow radiographic progression

Michie Miura[1], Yasue Hayakawa[1], Masaaki Kusunose[2]
[1] Department of Clinical Laboratory, National Center for Geriatrics and Gerontology
[2] Department of Respiratory Medicine, National Center for Geriatrics and Gerontology

Thirteen years ago, a 55-years-old woman was referred to our hospital with an abnormal shadow on chest X-ray. Based on the diagnosis of *Mycobacterium avium* pulmonary disease from the bronchoscopic examination and surgery resection, she took medication treatment for six months subsequently. Lung lesions were disappeared on chest CT. Five years later, she developed rheumatoid arthritis (RA) and the administration of antirheumatic drugs or biologics were sequentially started. Four years after the diagnosis with RA, granular shadows were newly recognized in the right lower lobe. But no specific diagnosis was made from bronchoscopic examination. Lung abnormalities showed slow progression and another four years have passed when a pulmonary cavity was finally detected in the same lobe. The bronchial lavage fluid was collected once again. The samples were positive for acid fast bacilli smear and culture tests, and then identified as *Mycobacterium shinjukuense* by matrix-assisted laser desorption-ionization time of flight mass spectrometry (MALDI-TOF MS). Its virulence and therapeutic approach have not been established. But considering the lung tissue damage, she was treated with clarithromycin, rifampicin and ethambutol. Chest CT after one-year therapy showed a shrinkage of the pulmonary cavity. MALDI-TOF MS is now an implemented technique covered by health insurance. In this case, this technique was very useful for rapid microbial identification and for the appropriate treatment decision making.